- Copyright - Il Pensiero Scientifico Editore downloaded by IP 216.73.217.6 Fri, 11 Jul 2025, 01:19:29

Le nuove frontiere del forame ovale pervio

Maria Elena Di Salvo, Fabio Maria Santagati, Piera Capranzano, Corrado Tamburino

Cardiologia, Ospedale Ferrarotto, Università degli Studi, Catania

Several evidences support the hypothesis that patent foramen ovale (PFO), especially when associated with specific anatomical features, relates to an increased incidence of paradoxical embolism including ischemic stroke. According to current guidelines, clinicians may offer percutaneous closure of PFO in rare circumstances, such as recurrent strokes despite adequate medical therapy with no other mechanism identified (American Academy of Neurology 2016) or deep venous thrombosis at high risk of recurrence (American Heart Association/American Stroke Association 2014).

Recently, a device that allows percutaneous suturing of PFO with polypropylene stitches has been introduced. Preliminary data suggest that this new strategy is effective and safe because it could reduce the adverse events of the conventional approach. Moreover, it avoids to preclude any future percutaneous transeptal procedure. Larger and randomized controlled studies are warranted to validate the results obtained.

Key words. Ischemic stroke; Patent foramen ovale; Percutaneous closure.

G Ital Cardiol 2017;18(9 Suppl 1):11S-17S

PREVALENZA E ATTUALI INDICAZIONI TERAPEUTICHE

Il forame ovale pervio (*patent foramen ovale*, PFO) è un difetto congenito risultato della mancata fusione dopo la nascita tra *septum primum* e *septum secundum* in corrispondenza del bordo antero-superiore della fossa ovale. Da diversi studi osservazionali, si deduce che la sua prevalenza nella popolazione adulta sana varia tra il 15% e il 35%[1-4]. Numerose evidenze supportano l'ipotesi che la presenza del PFO, soprattutto in associazione ad alcune caratteristiche anatomiche (aneurisma del setto interatriale[5-13]) o entità patologiche (es. stati di ipercoagulabilità[14,15]) sia correlata ad un aumentato rischio di embolia paradossa, la cui conseguenza più nota è rappresentata dall'ictus criptogenetico.

In considerazione dell'elevata prevalenza, il dibattito sulla necessità di profilassi farmacologica o interventistica delle ricorrenze emboliche è un problema che rimane attuale. Le linee guida 2014 dell'American Heart Association/American Stroke Association (AHA/ASA) riguardanti la prevenzione di nuovi eventi in pazienti con pregresso ictus o attacco ischemico transitorio (TIA) definiscono l'assenza di evidenze a supporto della chiusura del PFO nei pazienti con ictus criptogenetico/TIA senza riscontro di trombosi venosa profonda (TVP) (classe III, livello di evidenza A) e raccomandano la profilassi secondaria con terapia anticoagulante o antiaggregante; solo in presenza di TVP la chiusura del forame ovale potrebbe essere considerata in relazione alla probabilità di recidiva di trombosi (classe IIb, livello di evidenza C)[16]. Inoltre, nel 2016 l'American Academy of Neurology (AAN) ha emanato un *practice advisory* in cui specifica che la chiusura del PFO non dovrebbe essere offerta routinariamente ai pazienti se non per fini di ricerca (livello R) o potrebbe essere proposta in specifiche circostanze (ictus ricorrenti nonostante terapia medica ottimale) mediante l'uso dell'Amplatzer PFO Occluder se disponibile (livello C)[17]. Tali raccomandazioni derivano dall'analisi dei trial randomizzati controllati (RCT) CLOSURE I[18], PC[19] e RESPECT[6] in cui è stata confrontata, in popolazioni con pregresso ictus/TIA, la chiusura percutanea del PFO rispetto alla sola terapia medica in termini di efficacia e sicurezza.

SINTESI DEI TRIAL RANDOMIZZATI CONTROLLATI E DELLE METANALISI

I trial CLOSURE I (909 pazienti randomizzati a chiusura del PFO con STARFlex Septal Closure System o a terapia medica) e PC (414 pazienti randomizzati a chiusura con dispositivo Amplatzer PFO Occluder o terapia medica) non hanno dimostrato la superiorità della chiusura percutanea (Tabella 1, sezioni A e B).

Il RESPECT, un trial multicentrico, randomizzato, in aperto, di superiorità ha arruolato 980 pazienti tra 18 e 60 anni con PFO e pregressi ictus ischemici a chiusura percutanea del PFO con Amplatzer PFO Occluder (n = 499) o a sola terapia medica (n = 481). L'endpoint composito primario comprendeva ricorrenza di ictus ischemico non fatale, ictus ischemico fatale, morte precoce dopo la randomizzazione/impianto del dispositivo. L'arruolamento è stato interrotto al verificarsi di 25 eventi complessivi ad una mediana di 2.1 anni di follow-up, come previsto. La chiusura percutanea con Amplatzer Occluder ha mostrato un significativo beneficio rispetto alla terapia medica nelle analisi prespecificate relative alle popolazioni *per-protocol* e *as-treated*, ma non nella popolazione *intention-to-treat* (ITT) in cui è stata eseguita l'analisi primaria (Tabella 1, sezione C). Al congresso Transcatheter Cardiovascular Therapeutics (TCT) nel 2015 e 2016 sono stati pubblicati i risultati a lungo termine che hanno mostrato la superiorità della terapia interventistica rispetto alla sola terapia medica nella popolazione

© 2017 Il Pensiero Scientifico Editore
Gli autori dichiarano nessun conflitto di interessi.
Per la corrispondenza:
Prof. Corrado Tamburino Cardiologia, Ospedale Ferrarotto, Università degli Studi, Via Citelli 6, 95124 Catania
email: tambucor@unict.it

- Copyright - Il Pensiero Scientifico Editore downloaded by IP 216.73.217.6 Fri, 11 Jul 2025, 01:19:29

Tabella 1. Endpoint compositi primari degli studi CLOSURE I, PC e RESPECT.

A – Endpoint composito primario CLOSURE I trial (ictus/TIA entro i primi 2 anni di FU, morte per tutte le cause a 30 giorni e morte per cause neurologiche tra 31 giorni e 2 anni)				
	Chiusura (n=447)	**Terapia medica (n=462)**	**Hazard ratio (IC 95%)**	**p**
Popolazione ITT	23 (5.5%)	29 (6.8%)	0.78 (0.45-1.35)	0.37
Popolazione ITT modificata	22/400 (5.6%)	29/451 (6.9%)	0.78 (0.44-1.35)	0.37
Popolazione per protocol	22/378 (5.8%)	29/375 (7.7%)	0.74 (0.42-1.29)	0.28
B – Endpoint composito primario PC trial (morte, ictus/TIA, embolia periferica)				
	Chiusura (n=204)	**Terapia medica (n=210)**	**Hazard ratio (IC 95%)**	**p**
Popolazione ITT	7 (3.4%)	11 (5.2%)	0.63 (0.24-1.62)	0.34
C – Endpoint composito primario RESPECT trial (ictus ischemico fatale o non fatale, morte precoce post-randomizzazione/impianto del dispositivo)				
	Chiusura (n=499)	**Terapia medica (n=481)**	**Hazard ratio (IC 95%)**	**p**
Popolazione ITT	9/499 (0.66/100 pz/anno)	16/481 (1.38/100 pz/anno)	0.49 (0.22-1.11)	0.08
Popolazione per protocol	6/471 (0.46/100 pz/anno)	14/473 (1.30/100 pz/anno)	0.37 (0.14-0.96)	0.03
Popolazione as treated	5/474 (0.39/100 pz/anno)	16/484 (1.45/100 pz/anno)	0.27 (0.10-0.75)	0.007

FU, follow-up; IC, intervallo di confidenza; ITT, intention-to-treat; TIA, attacco ischemico transitorio.

ITT; è stato infatti evidenziato come il trattamento percutaneo non fosse in grado di prevenire ictus ischemici non correlabili al PFO ma in grado di prevenire ictus ischemici criptogenetici in pazienti con età <60 anni (Tabella 2). In una sottoanalisi dello studio si è evinto come il beneficio fosse maggiore in pazienti con shunt destro-sinistro di maggiore entità (grado 3) e in quelli con aneurisma del setto interatriale.

In termini di sicurezza, lo studio CLOSURE I che valuta la chiusura percutanea del PFO con lo STARFlex ha mostrato una maggiore incidenza di nuovi episodi di fibrillazione atriale (FA) (5.7 vs 0.7%, p<0.001) e di complicanze procedurali maggiori di natura vascolare (3.2 vs 0%, p<0.001) (Tabella 3).

Ad ottobre 2016 la Food and Drug Administration (FDA) ha approvato il dispositivo Amplatzer PFO Occluder per la chiusura percutanea del PFO al fine di ridurre gli ictus ischemici ricorrenti prevalentemente in pazienti tra 18 e 60 anni, già andati incontro a ictus criptogenetico da presumibile embolia paradossa; la scelta della strategia interventistica alla sola terapia antitrombotica dovrebbe essere discussa con il paziente e il team medico.

Tabella 2. Risultati a lungo termine dello studio RESPECT nella popolazione *intention-to-treat*.

	Hazard ratio (IC 95%)	**Riduzione del rischio**	**p**
Ictus ischemico	0.55 (0.305-0.999)	45%	0.046
Ictus criptogenetico	0.38 (0.18-0.79)	62%	0.07
Ictus ischemico (pazienti <60 anni)	0.42 (0.21-0.83)	58%	0.01

IC, intervallo di confidenza.

Numerose metanalisi e revisioni della letteratura hanno mostrato risultati contrastanti. In alcune non è stata evidenziata una differenza statisticamente significativa di incidenza di eventi ischemici cerebrali nei pazienti sottoposti a chiusura rispetto a quelli trattati con sola terapia medica[20,21], ma una maggiore incidenza di complicanze post-procedurali (principalmente FA di nuova insorgenza) nel gruppo sperimentale[22-26]. In altri invece si è osservato un maggior beneficio derivante dalla chiusura percutanea rispetto alla sola terapia medica in termini di incidenza di eventi cerebrovascolari al follow-up (con una minore incidenza di eventi ischemici cerebrali nei gruppi di pazienti trattati con Amplatzer PFO Occluder)[27-30]; in molti di tali lavori è stata però riscontrata una maggiore incidenza di FA di nuova insorgenza nel gruppo sottoposto a chiusura[27-31] anche in relazione al tipo di dispositivo impiantato[28,30,32]. In una recente analisi del registro Italiano IPSYS[33], è stato riscontrato un trend a favore della chiusura percutanea del PFO in termini di ricorrenza di ictus ischemico/TIA/embolia sistemica rispetto alla sola terapia medica (7.3 vs 10.5%; hazard ratio [HR] 0.72; intervallo di confidenza [IC] 95% 0.39-1.32; p=0.285) e si è evidenziato un maggior beneficio della chiusura nei pazienti di età <37 anni (HR 0.19; IC 95% 0.04-0.81; p=0.026) e con significativo shunt destro-sinistro (HR 0.19; IC 95% 0.05-0.68; p=0.011).

LIMITI ATTUALI DELLA PROCEDURA

La procedura di chiusura percutanea consiste nel rilascio per via transfemorale di un dispositivo costituito da una struttura a doppio disco con trama in nickel, più o meno densa, in base alla tipologia dei vari dispositivi esistenti attualmente in commercio, con al centro un connettore sottile detto "waist" che attraversa il forame ovale e tiene uniti tra di loro, e accollati

- Copyright - Il Pensiero Scientifico Editore downloaded by IP 216.73.217.6 Fri, 11 Jul 2025, 01:19:29

Tabella 3. Eventi avversi gravi riportati nello studio CLOSURE I.

Evento	Chiusura (n=402)	Terapia medica (n=458)	p
Complicanze procedurali maggiori di natura vascolare[a]	13 (3.2%)	0	<0.001
Fibrillazione atriale[b]	23 (5.7%)	3 (0.7%)	<0.001
Sanguinamenti maggiori	10/378 (2.6%)	4/374 (1.1%)	0.11
Morte non correlabile agli endpoint[c]	2 (0.5%)	4 (0.9%)	0.51
Disordini del sistema nervoso non correlabili agli endpoint	6 (1.5%)	16 (3.5%)	0.15
Qualsiasi degli eventi avversi gravi	68 (16.9%)	76 (16.6%)	0.90

[a]Le complicanze maggiori di natura vascolare sono state: ematoma di diametro >5 cm nel sito di accesso (n=4), trasfusioni correlate alla procedura (n=3), perforazione dell'atrio sinistro (n=1), necessità di intervento di chirurgia vascolare (n=1), lesione di nervo periferico (n=1).
[b]Dei 23 casi di fibrillazione atriale, 14 sono stati periprocedurali.
[c]Le 2 morti nel gruppo sottoposto a chiusura sono state determinate da arresto cardiaco al giorno 232 e da aritmia cardiaca al giorno 242. Le 4 morti nel gruppo sottoposto a terapia medica sono state causate da shock settico al giorno 269, suicidio al giorno 489, sclerosi laterale amiotrofica al giorno 557 e cancro metastatico al giorno 569.

al *septum primum* e al *septum secundum*, rispettivamente il disco rilasciato sul versante sinistro e quello sul versante destro del setto interatriale, ottenendo una chiusura efficace del forame ovale. Il dispositivo metallico nell'arco dei 6-12 mesi viene endotelizzato, fenomeno che porterà alla completa chiusura del difetto; nel corso di questo periodo il rischio di trombosi del dispositivo viene ridotto dalla somministrazione di una doppia terapia antiaggregante. Il RCT CLOSURE e altri studi correlati hanno dimostrato come il trattamento percutaneo con questo tipo di dispositivo fosse associato ad un aumento significativo sia di eventi aritmici, quali FA di recente insorgenza, soprattutto correlato alla dimensione del dispositivo, e di fenomeni di trombosi del dispositivo. Un lavoro pubblicato da Verma e Tobis nel 2011[34] ha mostrato quali siano le complicanze possibili correlate all'impianto di una protesi classica in nickel per la chiusura percutanea del forame ovale in una popolazione di 13 736 pazienti osservati in un registro multicentrico, e che hanno condotto il paziente ad un espianto chirurgico:

- dolore toracico (da possibile allergia al nickel) (n=14),
- shunt residuo persistente (n=12),
- trombosi sul dispositivo (n=4),
- versamento pericardico (n=2) (da probabile allergia al nickel),
- perforazione dell'atrio o della radice aortica (n=2) dovuto ad erosione delle strutture adiacenti,
- ictus ricorrenti (n=1),
- endocardite (n=1).

In un recente studio italiano in cui è stata valutata l'incidenza di complicanze aritmiche dopo l'impianto di dispositivi metallici per la chiusura del PFO, queste si sono presentate raramente al follow-up sia a breve termine che a lungo termine: gli unici predittori indipendenti di complicanze elettrofisiologiche sono stati il sesso femminile e la grandezza del dispositivo (>30 mm)[35].

Altre complicanze correlabili alla chiusura del PFO con dispositivi "Umbrella-like" e riportate in letteratura, seppur rare, sono rappresentate da complicanze periprocedurali, quali l'embolizzazione del dispositivo[36,37], e le complicanze vascolari legate all'accesso periferico.

In centri ad alto volume l'efficacia procedurale raggiunge il 90-95% con una riduzione delle complicanze (<1%).

NUOVI DISPOSITIVI

Alla luce della recente introduzione di procedure percutanee con approccio transettale (MitraClip, chiusura dell'auricola sinistra, Cardioband, ecc.) nate dall'utilità di applicare tecniche sempre meno invasive e rivolte anche popolazioni con elevato rischio chirurgico, scaturisce la considerazione che i pazienti sottoposti a chiusura percutanea del PFO possano nel loro futuro, trattandosi di una popolazione giovane (18-60 anni), necessitare di tali interventi, che verrebbero condizionati e limitati dalla presenza di una protesi metallica in nickel a sede interatriale. Dall'altro canto, nasce l'esigenza di superare alcuni limiti legati alle possibili sopracitate complicanze in seguito all'impianto di una protesi classica, siano esse procedurali (es. embolizzazione) o post-procedurali, quali il rischio di erosione aortica o di trombosi del dispositivo, comparsa di aritmie ipercinetiche e non ultimi i rischi emorragici legati alla necessità di una terapia antiaggregante.

Attuale è inoltre il problema legato all'impianto di una protesi classica in pazienti allergici al nickel, che sempre più frequentemente oggi provoca fenomeni di sensibilizzazione.

Dalle considerazioni di cui sopra, è emersa la necessità di introdurre tecniche e dispositivi meno invasivi per il trattamento del forame ovale.

Sistemi di chiusura in-tunnel sono attualmente in commercio (es. FlatStent EF) e trovano principale indicazione nella chiusura dei difetti con tunnel di maggiori dimensioni; dalle evidenze attualmente disponibili emerge l'importanza di un'adeguata selezione ecocardiografica del paziente a causa del possibile rischio di embolizzazione del dispositivo, protrusione dello stesso o di persistenza di flusso peri-dispositivo[37-39].

Nell'ambito dell'evoluzione tecnologica, è nata l'idea di "riparare" il setto interatriale con un sistema simil-chirurgico che prevede la chiusura del PFO mediante l'applicazione di una sutura che ha come obiettivo quello di avvicinare il *septum primum* e il *septum secundum* e annullare il passaggio tra le due cavità atriali attraverso il forame ovale. Questo nuovo dispositivo, Noblestitch EL, non fa altro che applicare una metodica già ampiamente utilizzata e dimostrata valida in campo chirurgico, per via percutanea a cuore battente, sotto guida fluoroscopica mediante l'esecuzione di una sutura del setto interatriale con un filo in propilene in corrispondenza del forame ovale (Figura 1).

- Copyright - Il Pensiero Scientifico Editore downloaded by IP 216.73.217.6 Fri, 11 Jul 2025, 01:19:29

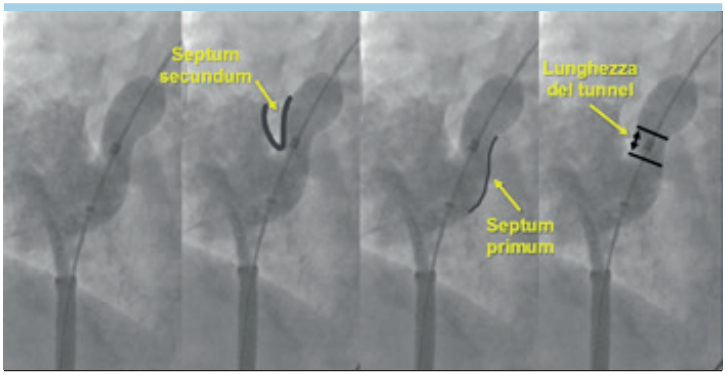

Figura 1. Identificazione del tunnel mediante scollamento del setto interatriale con "sizing balloon" e iniezione con mezzo di contrasto.

Il dispositivo Noblestitch è formato da tre sistemi (S, P e il KwiKnot). I sistemi S e P presentano un braccetto laterale su cui è premontato un filo in polipropilene 4.0 e un ago capace di attraversare il *septum secundum* (sistema S) (Figura 2A) e il *septum primum* (sistema P) (Figura 2B) e catturare il filo premontato sul braccetto laterale. I due capi di entrambi i fili di sutura sul versante destro del setto interatriale verranno serrati e fissati da un terzo sistema (Kwiknot) che rilascia *in situ* un piccolo torquer in polipropilene radiopaco (dimensioni: 1x4 mm) (Figure 2C e 3).

L'assenza di materiale metallico esonera il paziente dalla necessità di assumere terapia antiaggregante, visto il ridotto rischio trombotico del dispositivo, che è prevista solo per pochi mesi, ove il paziente non abbia controindicazioni cliniche.

Quali sono i vantaggi di questo sistema:

- chiusura efficace e immediata del forame ovale;
- non necessita di terapia antiaggregante;
- nessun rischio di embolizzazione;
- nessun rischio di erosione delle strutture cardiache adiacenti;
- possibilità di libero accesso al setto interatriale per successive procedure percutanee;
- indicato in pazienti con allergia al nickel;
- ridotto rischio trombotico;
- ridotto rischio di embolia gassosa;
- ridotto rischio aritmico;
- possibilità di ripetere la procedura ed eventualmente di convertire il trattamento con l'impianto di una protesi classica;
- ridotto rischio di endocardite.

È invece controindicato in caso di setto interatriale cribroso. Un'altra possibile limitazione potrebbe essere considerata la necessità di un'adeguata curva di apprendimento, dato che trattasi di una procedura molto diversa rispetto all'impianto di una protesi classica, che prevede considerazioni tecniche derivanti da una buona esperienza già acquisita; la durata di esecuzione è maggiore, con una maggiore esposizione a radiazioni, visto che prevede una guida prevalentemente angiografica.

Mullen (Barts Heart Centre, Londra, UK) al congresso TCT del 2016 ha presentato i dati relativi all'esperienza iniziale dell'uso del dispositivo Noblestitch EL in ambito multicentrico europeo (Mullen M., dati non pubblicati disponibili su https://www.tctmd.com).

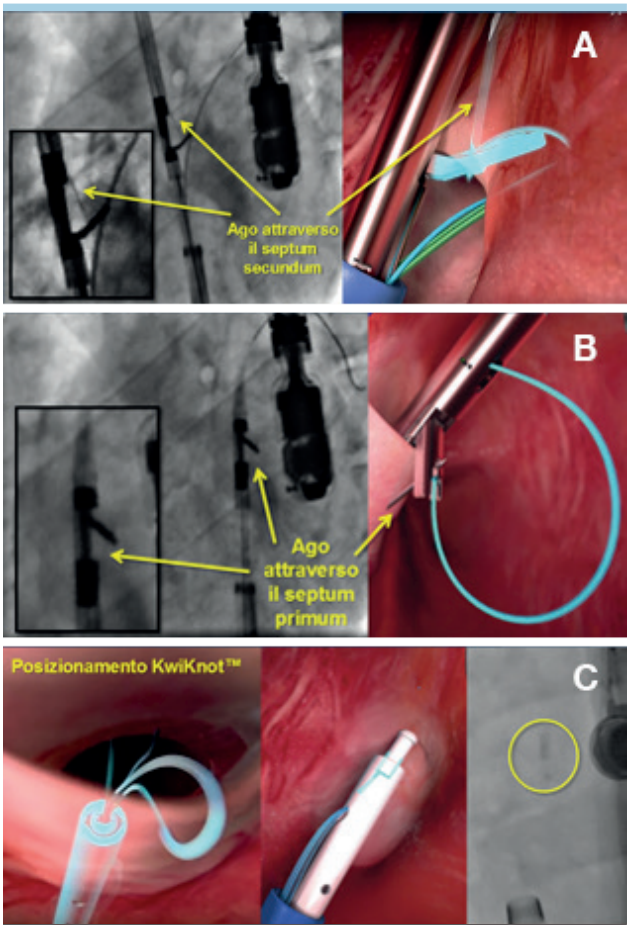

Figura 2. Dispositivo Noblestitch: sistema S (*A*), sistema P (*B*) e sistema Kwiknot (*C*).

Da maggio 2013 ad ottobre 2016 sono state effettuate 112 procedure, di cui 43 eseguite in Italia. Le caratteristiche generali della popolazione trattata sono riportate in Tabella 4 e le caratteristiche procedurali sono riportate in Tabella 5. I dati relativi alla fattibilità e al successo procedurale immediato si sono dimostrati simili nelle procedure che utilizzano sistemi di chiusura "Umbrella-like". Solo in 2 pazienti è stato rilevato un trombo in atrio destro originantesi dall'introduttore femorale e 1 paziente ha sviluppato FA transitoria

- Copyright - Il Pensiero Scientifico Editore downloaded by IP 216.73.217.6 Fri, 11 Jul 2025, 01:19:29

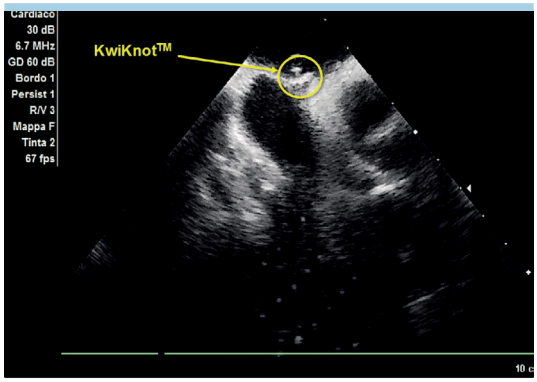

Figura 3. Immagine ecocardiografica post-chiusura con sistema Noblestitch, identificazione del sistema Kwiknot.

Tabella 4. Caratteristiche di base dei pazienti sottoposti a chiusura del forame ovale pervio mediante sistema Noblestitch EL.

N. pazienti	112
Maschi	48 (42.5%)
Età (anni)	45.9 (range 13-76)
Indicazione	
Ictus	61 (54%)
TIA	27 (21.2%)
Embolia polmonare/periferica	3 (2.7%)
Malattia da decompressione	2 (1.8%)
Cefalea	19 (16.8%)
Altro	1 (0.9%)
RoPE score	7 (range 4-10)
Terapia medica pre-procedura	
Aspirina	27 (23.9%)
Clopidogrel	36 (31.9%)
Doppia antiaggregazione	18 (15.9%)
Warfarin	9 (8%)
Rivaroxaban	3 (2.7%)
Aspirina e EBPM	1 (0.9%)
DAPT e rivaroxaban	1 (0.9%)
EBPM	1 (0.9%)
Nessuna	17 (15%)
Grado di shunt	
1	19 (16.8%)
2	43 (38.1%)
3	38 (33.6%)
ND	13 (11.5%)
Aneurisma del SIA	40 (35.4%)
Valvola di Eustachio persistente	10 (8.8%)
Piccolo DIA associato	3 (2.7%)
Misure con sizing balloon	
Lunghezza del tunnel (mm)	7.4 (range 1.9-16.9)

DIA, difetto interatriale; EBPM, eparina a basso peso molecolare; ND, non disponibile; SIA, setto interatriale; TIA, attacco ischemico transitorio.
Fonte: Mullen M., dati presentati al congresso Transcatheter Cardiovascular Therapeutics 2016.

Tabella 5. Caratteristiche procedurali con uso del sistema Noblestitch EL.

Solo fluoroscopia	7 (6.2%)
Fluoroscopia + eco transesofageo	97 (85.8%)
Fluoroscopia + eco intracardiaco	9 (8%)
Durata della procedura (min)	62.3 (range 30-140)
Tempo di screening (min)	17.5 (range 6-51)
Dose di radiazioni (μGray/m^2)	3073 (range 316-8850)
Volume di contrasto erogato (ml)	169 (range 60-281)
Successo procedurale	108 (95.6%)
Insuccesso procedurale	5 (4.4%)
Uso di due dispositivi	2 (1 per PFO e 1 per piccolo DIA)

DIA, difetto interatriale; PFO, forame ovale pervio.
Fonte: Mullen M., dati presentati al congresso Transcatheter Cardiovascular Therapeutics 2016.

dopo il posizionamento della guida in vena polmonare; ciononostante, al follow-up non si sono verificate aritmie clinicamente evidenziabili né eventi ischemici ricorrenti o altre sequele. Nei 36 pazienti di cui è stato possibile eseguire un follow-up ecocontrastografico a una media di 5 settimane, circa il 70% dei pazienti non mostrava shunt residui. Naturalmente sono necessari studi che riguardano popolazioni maggiori e che valutino i risultati non solo a breve termine ma anche a lungo termine.

CONCLUSIONI

Nonostante i dati controversi e non del tutto chiari circa i benefici della chiusura del PFO, i nuovi dispositivi in commercio, ed in particolare il Noblestitch EL, aprono un'interessante discussione sulla possibilità di chiudere il difetto con meno riserve, considerando che nel setto interatriale non rimarrà alcuna struttura permanente e pertanto i pazienti potranno essere sottoposti in futuro ad eventuali procedure che richiedano l'approccio transettale. Rimaniamo dunque in attesa dei risultati di studi con più ampie popolazioni e con più lungo follow-up.

RIASSUNTO

Diverse evidenze supportano l'ipotesi che la presenza del forame ovale pervio (PFO), soprattutto in associazione a specifiche caratteristiche anatomiche, si correli ad un'aumentata incidenza di embolia paradossa la cui conseguenza più temibile è rappresentata dall'ictus ischemico. Sulla base dei trial randomizzati CLOSURE I, PC e RESPECT, le attuali linee guida prevedono la chiusura percutanea del PFO in prevenzione secondaria in pazienti o con recidiva di ischemia cerebrale nonostante terapia medica ottimale (American Academy of Neurology 2016) o pazienti che presentino come rischio aggiunto un pregresso episodio di trombosi venosa profonda (American Heart Association/American Stroke Association 2014). Al fine di ridurre gli eventi avversi legati alla chiusura percutanea del PFO con protesi tradizionali in lega metallica (aritmie ipercinetiche, embolizzazione del dispositivo, trombosi sul dispositivo, sanguinamenti da terapia antiaggregante, erosione delle strutture adiacenti da parte della protesi) e di non precludere eventuali successive procedure percutanee che prevedono un accesso per

- Copyright - Il Pensiero Scientifico Editore downloaded by IP 216.73.217.6 Fri, 11 Jul 2025, 01:19:29

via transettale, è stato recentemente introdotto un dispositivo di ultima generazione che riproduce per via percutanea la tecnica chirurgica già ben conosciuta di chiusura del difetto con sutura al fine di superare i limiti derivanti dalle protesi tradizionali. I dati preliminari supportano favorevolmente l'impiego della nuova strategia: in futuro, studi più ampi e controllati che ne validino efficacia e sicurezza potrebbero portare ad un ampliamento delle indicazioni alla procedura interventistica.

Parole chiave. Chiusura percutanea; Forame ovale pervio; Ictus ischemico.

BIBLIOGRAFIA

1. Hagen PT, Scholz DG, Edwards WD. Incidence and size of patent foramen ovale during the first 10 decades of life: an autopsy study of 965 normal hearts. Mayo Clin Proc 1984;59:17-20.

2. Meissner I, Khandheria BK, Heit JA, et al. Patent foramen ovale: innocent or guilty? J Am Coll Cardiol 2006;47:440-5.

3. Di Tullio MR. Patent foramen ovale: echocardiographic detection and clinical relevance in stroke. J Am Soc Echocardiogr 2010;23:144-55.

4. Penther P. Patent foramen ovale: an anatomical study. Apropos of 500 consecutive autopsies. Arch Mal Coeur Vaiss 1994;87:15-21.

5. Overell JR, Bone I, Lees KR. Interatrial septal abnormalities and stroke: a meta-analysis of case-control studies. Neurology 2000;55:1172-9.

6. Carroll JD, Saver JL, Thaler DE, et al.; RESPECT Investigators. Closure of patent foramen ovale versus medical therapy after cryptogenic stroke. N Engl J Med 2013;368:1092-100.

7. Pearson AC, Nagelhout D, Castello R, Gomez CR, Labovitz AJ. Atrial septal aneurysm and stroke: a transesophageal echocardiographic study. J Am Coll Cardiol 1991;18:1223-9.

8. Lucas C, Goullard L, Marchau M Jr, et al. Higher prevalence of atrial septal aneurysms in patients with ischemic stroke of unknown cause. Acta Neurol Scand 1994;89:210-3.

9. Lechat P, Mas JL, Lascault G, et al. Prevalence of patent foramen ovale in patients with stroke. N Engl J Med 1988;318:1148-52.

10. Di Tullio M, Sacco RL, Gopal A. Patent foramen ovale as a risk factor for cryptogenic stroke. Ann Intern Med 1992;117:461-5.

11. Cabanes L, Mas J, Cohen A, et al. Atrial septal aneurysm and patent foramen ovale as risk factors for cryptogenic stroke in patients less than 55 years of age. Stroke 1993;24:1865-73.

12. Mas JL, Zuber M. Recurrent cerebrovascular events in patients with patent foramen ovale, atrial septal aneurysm, or both and cryptogenic stroke or transient ischemic attack. French Study Group on Patent Foramen Ovale and Atrial Septal Aneurysm. Am Heart J 1995;130:1083-8.

13. Homma S, Di Tullio MR, Sacco RL, Mihalatos D, Li Mandri G, Mohr JP. Characteristics of patent foramen ovale associated with cryptogenic stroke, a biplane transesophageal echocardiographic study. Stroke 1994;25:582-6.

14. Lantz M, Sjostrand C, Kostulas K. Ischemic stroke and patent foramen ovale: Risk factors and genetic profile. J Stroke Cerebrovasc Dis 2013;22:841-5.

15. Pezzini A, Grassi M, Zotto ED, et al. Do common prothrombotic mutations influence the risk of cerebral ischaemia in patients with patent foramen ovale? Systematic review and meta-analysis. Thromb Haemost 2009;101:813-7.

16. Kernan WN, Ovbiagele B, Black HR, et al. Guidelines for the prevention of stroke in patients with stroke and transient ischemic attack: a guideline for healthcare professionals from the American Heart Association/American Stroke Association. Stroke 2014;45:2160-236.

17. Messé SR, Gronseth G, Kent DM, et al. Practice advisory: Recurrent stroke with patent foramen ovale (update of practice parameter). Report of the Guideline Development, Dissemination, and Implementation Subcommittee of the American Academy of Neurology. Neurology 2016;87:815-21.

18. Furlan AJ, Reisman M, Massaro J, et al. Closure or medical therapy for cryptogenic stroke with patent foramen ovale. N Engl J Med 2012;366:991-9.

19. Meier B, Kalesan B, Mattle HP, et al.; PC Trial Investigators. Percutaneous closure of patent foramen ovale in cryptogenic embolism. N Engl J Med 2013;368:1083-91.

20. Spencer FA, Lopes LC, Kennedy SA, et al. Systematic review of percutaneous closure versus medical therapy in patients with cryptogenic stroke and patent foramen ovale. BMJ Open 2014;4:e004282.

21. Hakeem A, Marmagkiolis K, Hacioglu Y, et al. Safety and efficacy of device closure for patent foramen ovale for secondary prevention of neurological events: comprehensive systematic review and meta-analysis of randomized controlled trials. Cardiovasc Revasc Med 2013;14:349-55.

22. Li J, Liu J, Liu M, et al. Closure versus medical therapy for preventing recurrent stroke in patients with patent foramen ovale and a history of cryptogenic stroke or transient ischemic attack. Cochrane Database Syst Rev 2015;(9):CD009938.

23. Udell JA, Opotowsky AR, Khairy P, et al. Patent foramen ovale closure vs medical therapy for stroke prevention: meta-analysis of randomized trials and review of heterogeneity in meta-analyses. Can J Cardiol 2014;30:1216-24.

24. Nagaraja V, Raval J, Eslick GD, Burgess D, Denniss AR. Is transcatheter closure better than medical therapy for cryptogenic stroke with patent foramen ovale? A meta-analysis of randomised trials. Heart Lung Circ 2013;22:903-9.

25. Kwong JS, Lam YY, Yu CM. Percutaneous closure of patent foramen ovale for cryptogenic stroke: a meta-analysis of randomized controlled trials. Int J Cardiol 2013;168:4132-8.

26. Wolfrum M, Froehlich GM, Knapp G, et al. Stroke prevention by percutaneous closure of patent foramen ovale: a systematic review and meta-analysis. Heart 2014;100:389-95.

27. Pickett CA, Villines TC, Ferguson MA, Hulten EA. Percutaneous closure versus medical therapy alone for cryptogenic stroke patients with a patent foramen ovale: meta-analysis of randomized controlled trials. Tex Heart Inst J 2014;41:357-67.

28. Stortecky S, da Costa BR, Mattle HP, et al. Percutaneous closure of patent foramen ovale in patients with cryptogenic embolism: a network meta-analysis. Eur Heart J 2015;36:120-8.

29. Pandit A, Aryal MR, Pandit AA, et al. Amplatzer PFO occluder device may prevent recurrent stroke in patients with patent foramen ovale and cryptogenic stroke: a meta-analysis of randomised trials. Heart Lung Circ 2014;23:303-8.

30. Capodanno D, Milazzo G, Vitale L, et al. Updating the evidence on patent foramen ovale closure versus medical therapy in patients with cryptogenic stroke: a systematic review and comprehensive meta-analysis of 2303 patients from three randomised trials and 2231 patients from 11 observational studies. EuroIntervention 2014;9:1342-9.

31. Kent DM, Dahabreh IJ, Ruthazer R, et al. Device closure of patent foramen ovale after stroke: pooled analysis of completed randomized trials. J Am Coll Cardiol 2016;67:907-17.

32. Ntaios G, Papavasileiou V, Makaritsis K, Michel P. PFO closure vs medical therapy in cryptogenic stroke or transient ischemic attack: a systematic review and meta-analysis. Int J Cardiol 2013;169:101-5.

33. Pezzini A, Grassi M, Lodigiani C, et al.; Italian Project on Stroke in Young Adults (IPSYS) Investigators. Propensity score-based analysis of percutaneous closure versus medical therapy in patients with cryptogenic stroke and patent foramen ovale: The IPSYS Registry (Italian

- Copyright - Il Pensiero Scientifico Editore downloaded by IP 216.73.217.6 Fri, 11 Jul 2025, 01:19:29

Project on Stroke in Young Adults). Circ Cardiovasc Interv 2016;9:e003470.
34. Verma SK, Tobis JM. Explantation of patent foramen ovale closure devices: a multicenter survey. JACC Cardiovasc Interv 2011;4:579-85.
35. Rigatelli G, Zuin M, Pedon L, et al. Clinically apparent long-term electric disturbances in the acute and very long-term of patent foramen ovale device-based closure. Cardiovasc Revasc Med 2017;18:118-22.
36. Hornung M, Bertog SC, Franke J, et al. Long-term results of a randomized trial comparing three different devices for percutaneous closure of a patent foramen ovale. Eur Heart J 2013;34:3362-9.
37. Aral M, Mullen M. The Flatstent versus the conventional umbrella devices in the percutaneous closure of patent foramen ovale. Catheter Cardiovasc Interv 2015;85:1058-65.
38. Reinthaler M, Aggarwal SK, Mert A, et al. Closure of long-tunnel PFOs with the Coherex Flatstent EF - a tailored approach. J Invasive Cardiol 2015;27:E190-5.
39. Noc M, Cernic Suligoj N, Zvan B, Zorc M, Kar S. In-tunnel closure of patent foramen ovale with a FlatStent EF™. Kardiol Pol 2015;73:549-56.